

Pannus hos schäfer

Chronic superficial keratitis är det egentliga namnet på en ögon sjukdom som förekommer hos schäfer. Sjukdomen är vanligast förekommande hos schäfer och schäferkorsningar, men finns även hos andra raser. Enligt statistik från Agrias försäkringsbolag så är schäferrasen överrepresenterad.

Sjukdomen orsakas av en lokal inflammatorisk process och har ett samband med kroppens immunförsvar. Det verkar finnas miljörelaterade bitar som kan påverka utvecklandet av pannus. Sjukdomen förekommer mer frekvent hos hundar som lever på höga höjder och utsätts för ultraviolett ljus, på dessa individer är också sjukdomen svårare att kontrollera. Man har också noterat att hundar som är drabbade av sjukdomen försämras under tex fjällsestrar.

Pannus är en kronisk förändring av hornhinnan med inväxt av blodkärl, ärrbildning och deponering av kolesterolkristaller i hornhinnan samt invandring av pigmenterade celler. Hornhinnan blir köttklumpslänkande och inväxten av blodkärl kan ses med blotta ögat.

Sjukdomen kan hållas i schack med mediciner men inte botas.

Pannus uppträder oftast på båda ögonen samtidigt, vanligast är att sjukdomen debuterar vid 3-5 års ålder, men den kan visa sig så tidigt som vid 1 års ålder.

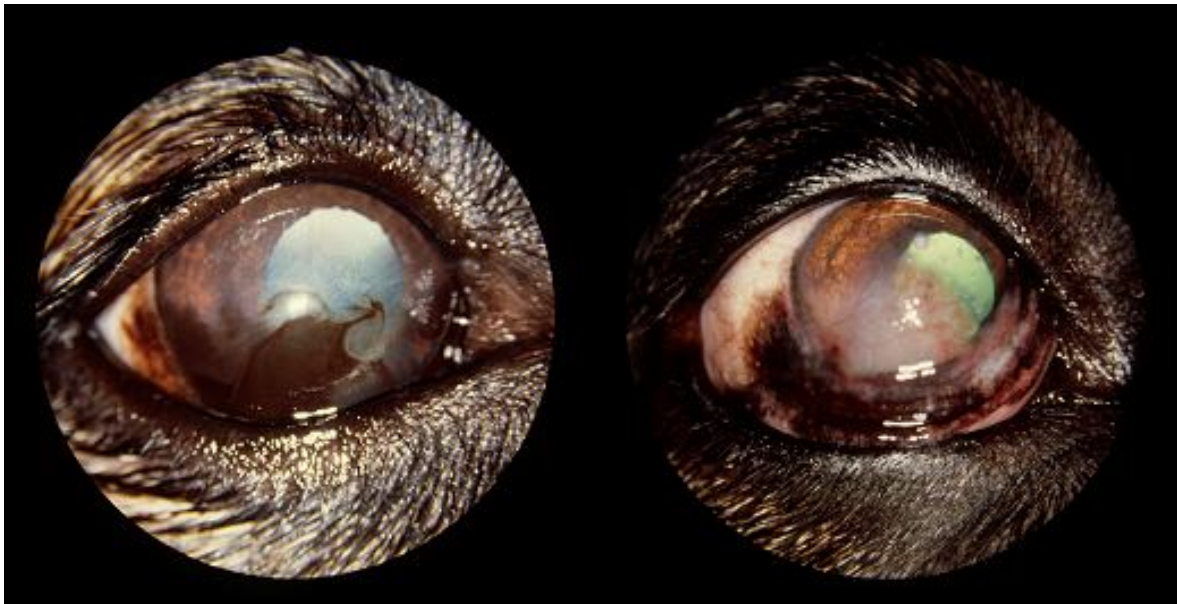


Foto leg vet. Lennart Garmer

Förändringarna är kroniska och behandling måste ske under återstoden av hundens liv. Gör man avbrott i behandlingen förvärras tillståndet. Lämnas tillståndet obehandlat leder det till blindhet eftersom blodkärl och ökad pigmentering växer in över ögat med början från ögats yttre kant.

Sjukdomen kräver inledningsvis en intensiv behandling. Inledningsvis behandlas hunden med cortison lokalt, därefter sätts de flesta hundar på cyklosporiner. Ögondroppar deponeras ett flertal gånger dagligen. Även täta kontroller hos veterinär kan komma att behövas för återstoden av hundens liv. Medicinerna som används i behandlingen mot pannus faller under dopinglagen, och för att få tävla och ställa ut måste dispens sökas.

På cyklosporiner är det 28 dagars karenstid. Dispens kan sökas hos SKK.

Det finns starka indikationer på att pannus är en ärftlig åkomma. När en sjukdom är överrepresenterad inom en ras så finns det skäl att betrakta den som en ärftlig defekt. Det finns beskrivet i litteraturen att drabbade individer ej skall brukas i avelsarbetet och idag är det en allmänt vedertagen uppfattning. Arvsgången är dock ej klarlagd.

Att beakta är också SKK:s grundregel för avelsarbete § 2:3 "... att följa SKK:s hälsoprogram och inom ramen för detta endast använda hund som inte uppvisar tecken på sjukdom, funktionshinder eller har en känd genetisk belastning som innebär ökad risk för att avkomman ska bli sjuk eller visa tecken på funktionshinder..."

Har du en hund med diagnostiserad pannus? Vi i hälsogruppen vore glada om du då tog kontakt med oss, enklast genom mail rapports@telia.com. Vår målsättning är att få kännedom om tillräckligt antal hundar med sjukdomen diagnostiserad, och då låta genetikerna göra en beräkning för att leta gemensamma nämnare och eventuellt se arvsgången för sjukdomen. Vi behöver endast veta namn, regnummer och tidpunkt för sjukdomsdebut. Det vore en klar fördel att få en troligt arvsgång utredd för inför framtiden kunna ge bättre avelsråd, som på sikt leder till en minskad frekvens av sjukdomen.

Hälsogruppen genom Monica Henriksson

Källförteckning:

Hundens Sjukdomar B Wikström

Föreläsning av L Garmer

Pannus: Corneal Inflammation in the German Shepard Dog. Dr W Neumann

Eyevet info

Canine Inherited Disorders database